



Hoge druk letsels

Opvang en behandeling

*Onno Schuitema, Plastisch & Reconstructief Chirurg
W.E.S. Symposium 2009*



Hoge drukspuitletsel

- Cijfers en Feiten
- Indeling
- Symptomen
- Opvang
- Behandeling
- Prognose
- Complicaties
- Take home message



Hoge drukspuitletsel

Cijfers en Feiten

- Amputatie risico van 21-48 % *
- Meestal “werk” gerelateerd → industrie
- Mannen > vrouwen
- Patient's delay
- Hand dominantie

Hoge drukspuitletsel

Cijfers en Feiten

- Consumenten pomp 20-120 Bar
- Semi-professioneel tot 150 Bar
- Professioneel tot >> 2000 Bar
- Effect van een kogel



Hoge drukspuitletsel

Indeling (vlg. Wong)

- Soort materiaal
- Tijdstip van behandeling
- Weke delen letsel
- Neurovasculaire conditie

1. Mild → conservatieve behandeling
2. Moderate → direct chirurgische interventie
3. Severe → direct chirurgische interventie

Hoge drukspuitletsel

Klinische Symptomen*

- Vroege symptomen
 - Minimale zwelling

- Late symptomen
 - Zwelling
 - Verkleuring
 - Pijn!
 - Tintelingen

Hoge drukspuitletsel

Opvang

- ATLS principes
- Zorgvuldige navraag
- Overleg plastisch chirurg, RIVM
- Tijdstip ongeval
- Penetrerend agens
- Protocol agens
- Cave Systemisch effect (chemische producten)
- Antibiotica

Hoge drukspuitletsel

Opvang

- Diverse soorten agens
 - Water
 - Verfproducten
 - Harsen-lijm
 - Hydraulische olie
 - Lucht
 - IJs

Hoge drukspuitletsel

Behandeling (SEH opvang)

- Nuchter houden patient
- Contact met operatiekamer
- Contact met anesthesie
- Elevatie extremiteit

Hoge drukspuitletsel

Behandeling (chirurgisch)

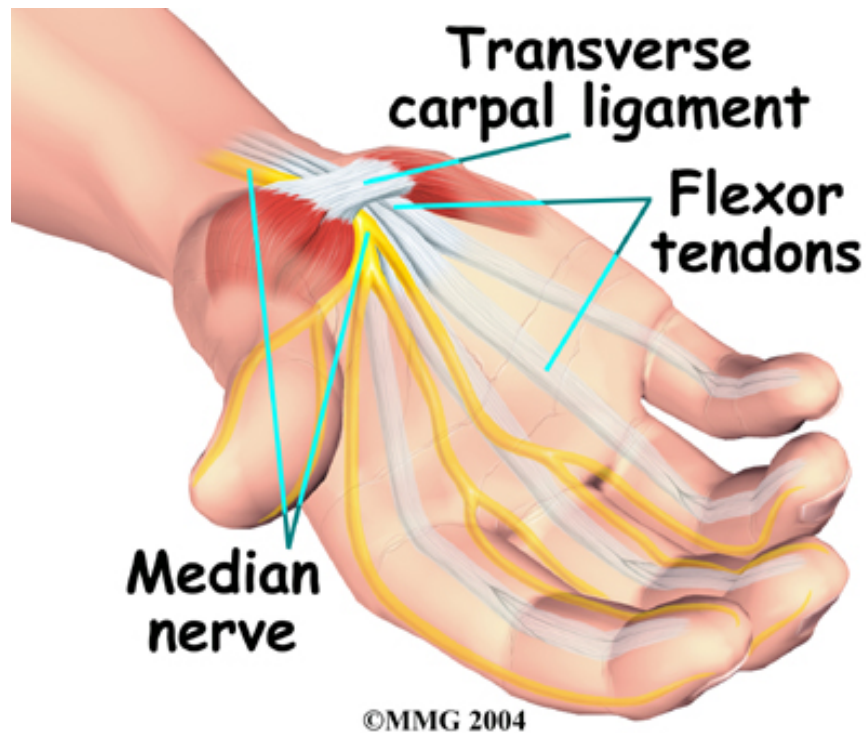
- Decompressie vitale structuren
 - zenuwen
 - spiercompartimenten
- Agressief debrideren - draineren
- Second Look (48-72 hr)
- Antibiotica

Hoge drukspuitletsel

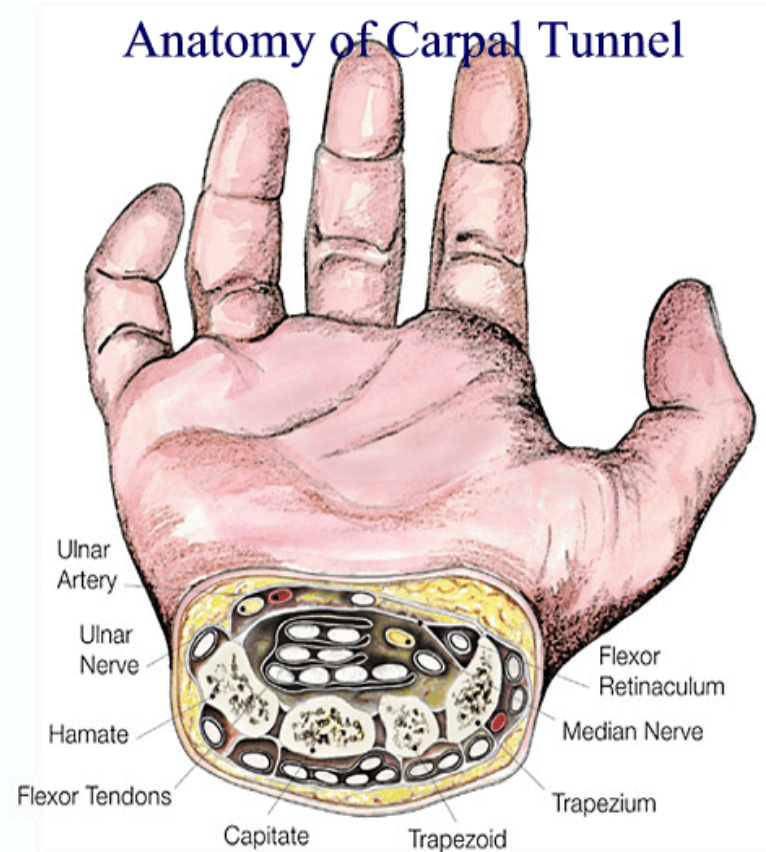
Prognose

- Type agens
- Hoeveelheid
- Temperatuur agens
- Druk (Bar)
- Toxiciteit agens
- Patient's delay

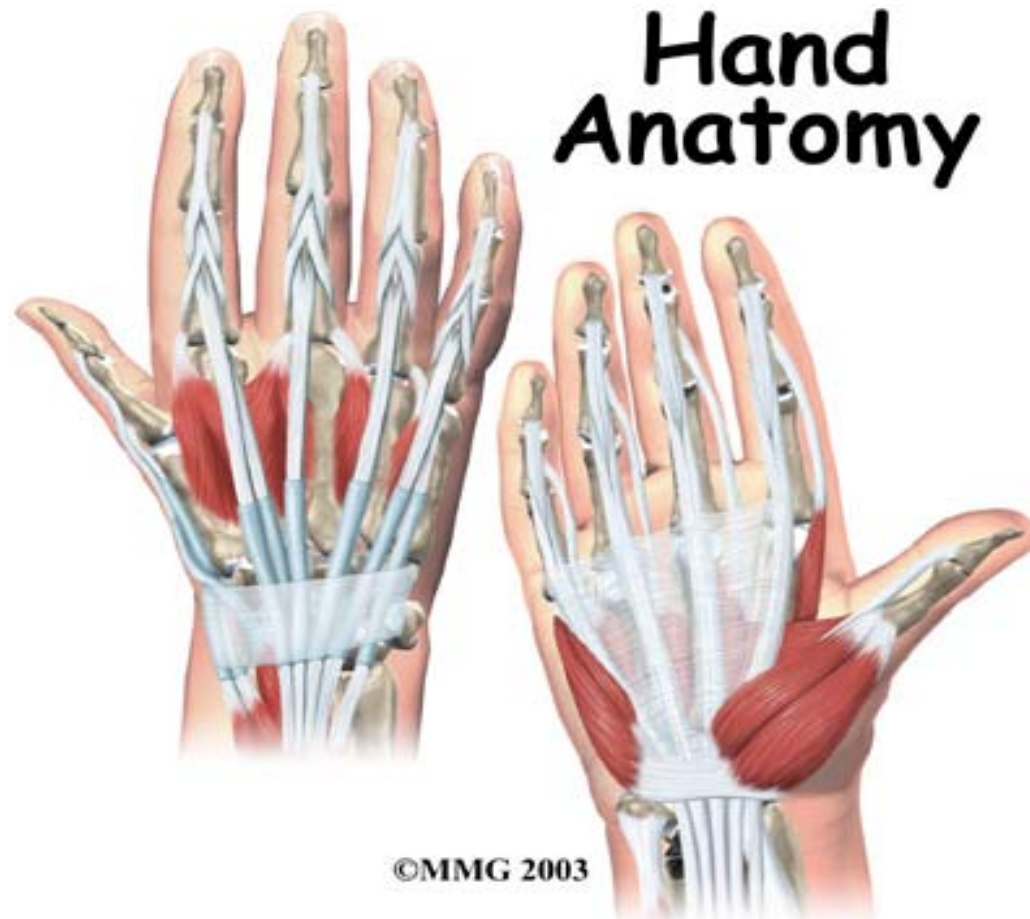Hoge drukspuitletsel



Hoge drukspuitletsel



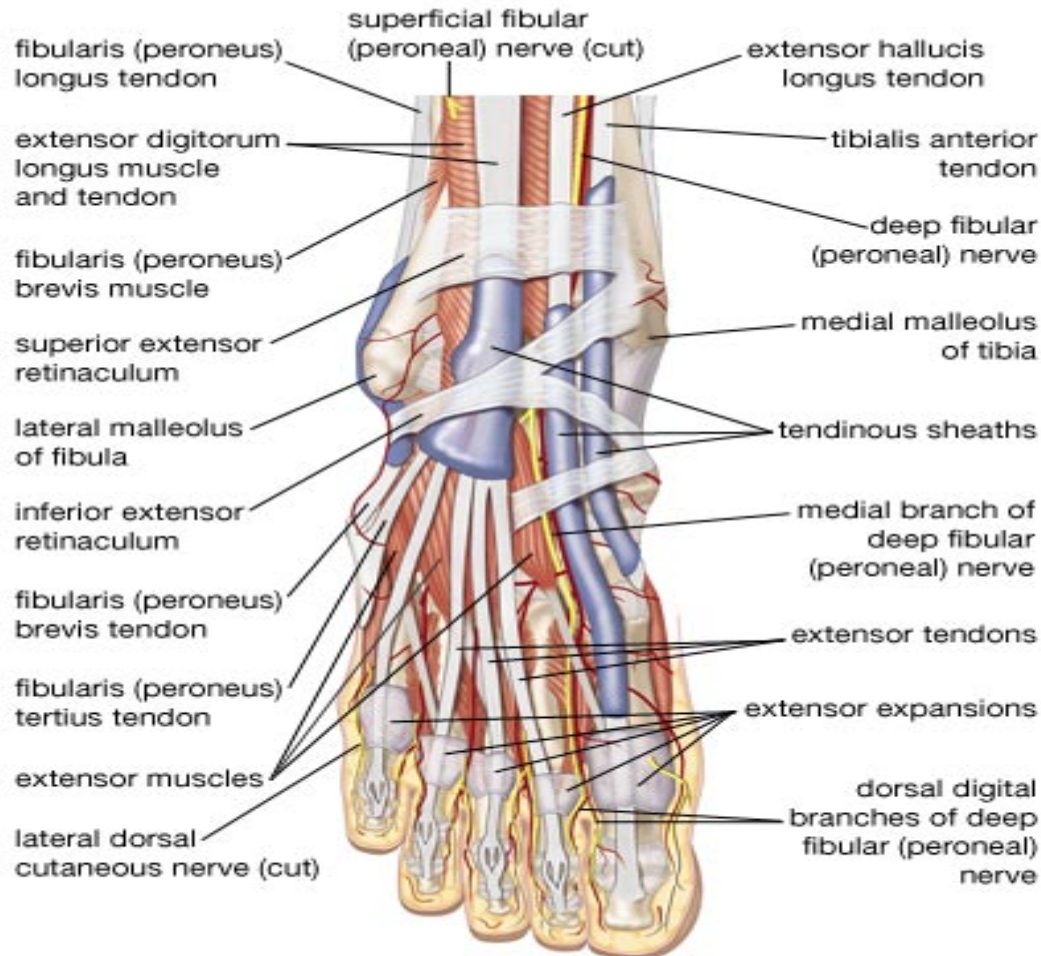
Hoge drukspuitletsel



©MMG 2003

W.E.S. Symposium 2009

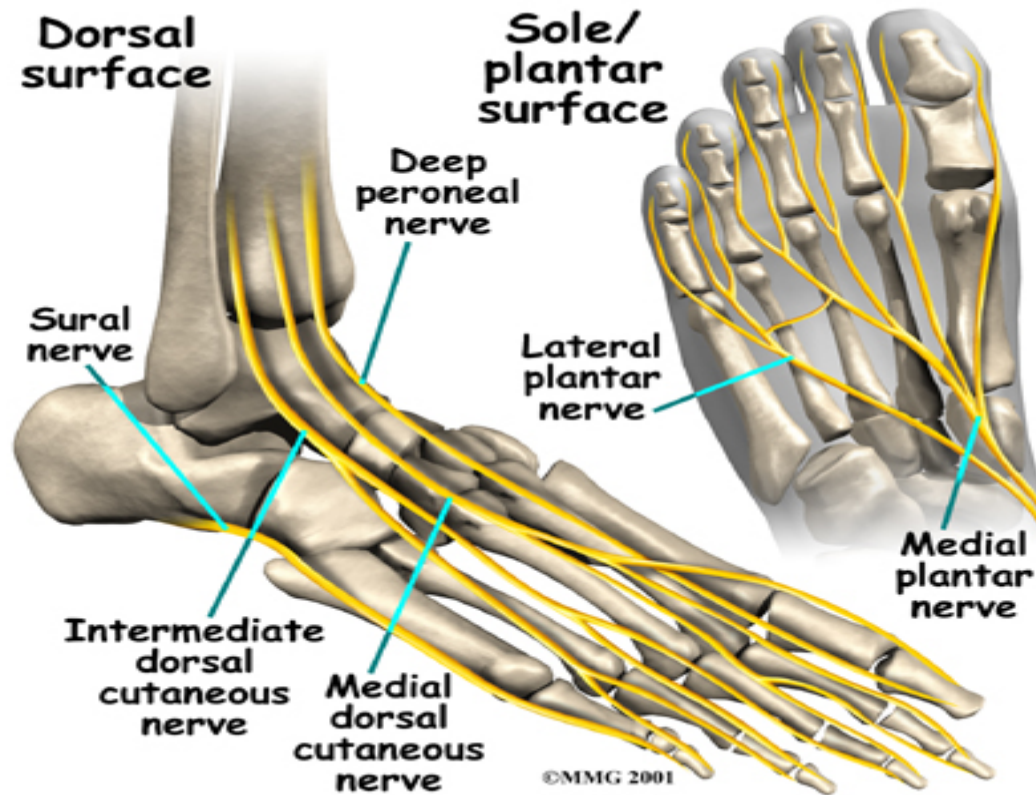
Hoge drukspuitletsel



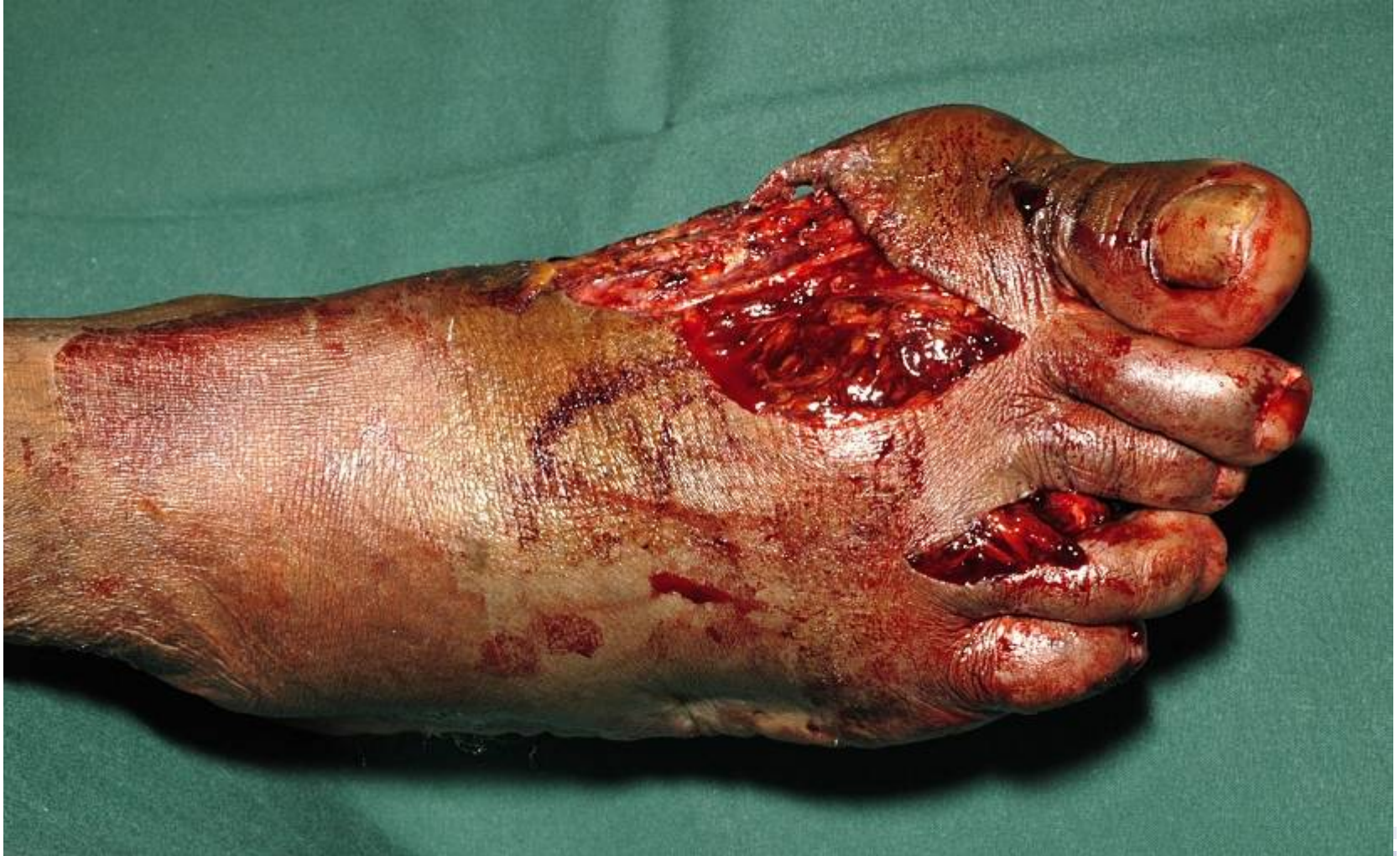© 2007 Encyclopædia Britannica, Inc.

W.E.S. Symposium 2009

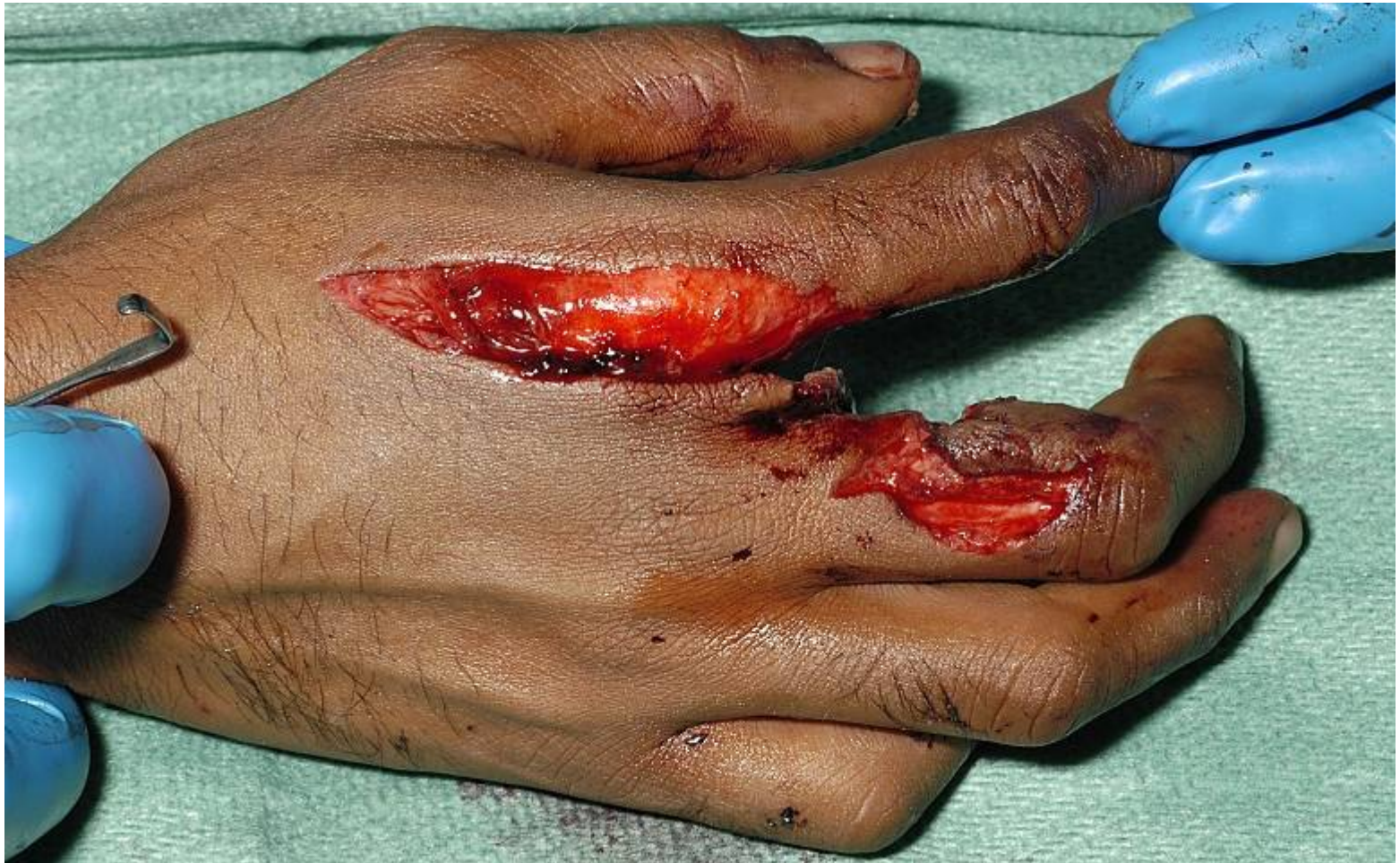Hoge drukspuitletsel



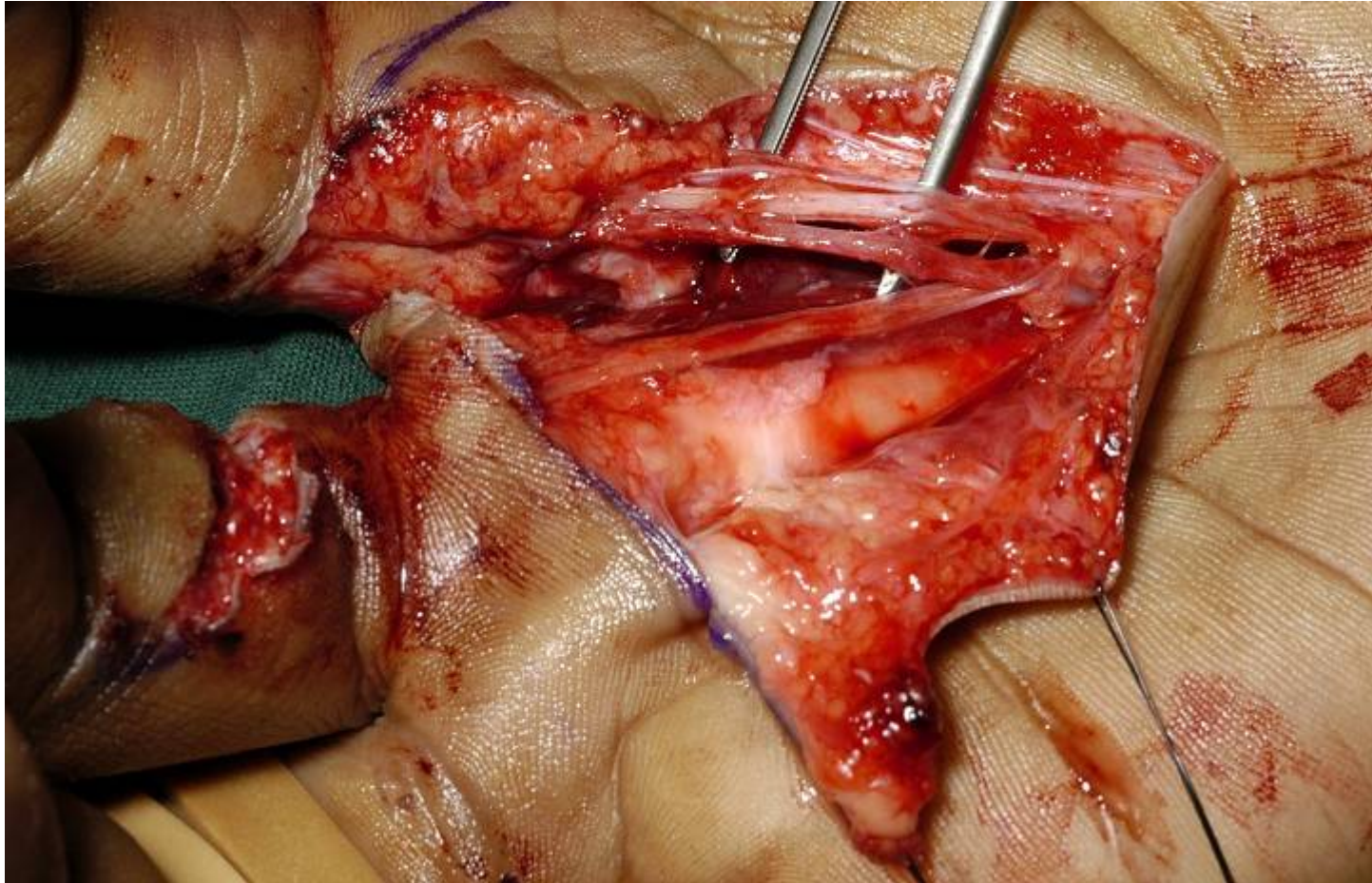
Hoge drukspuitletsel



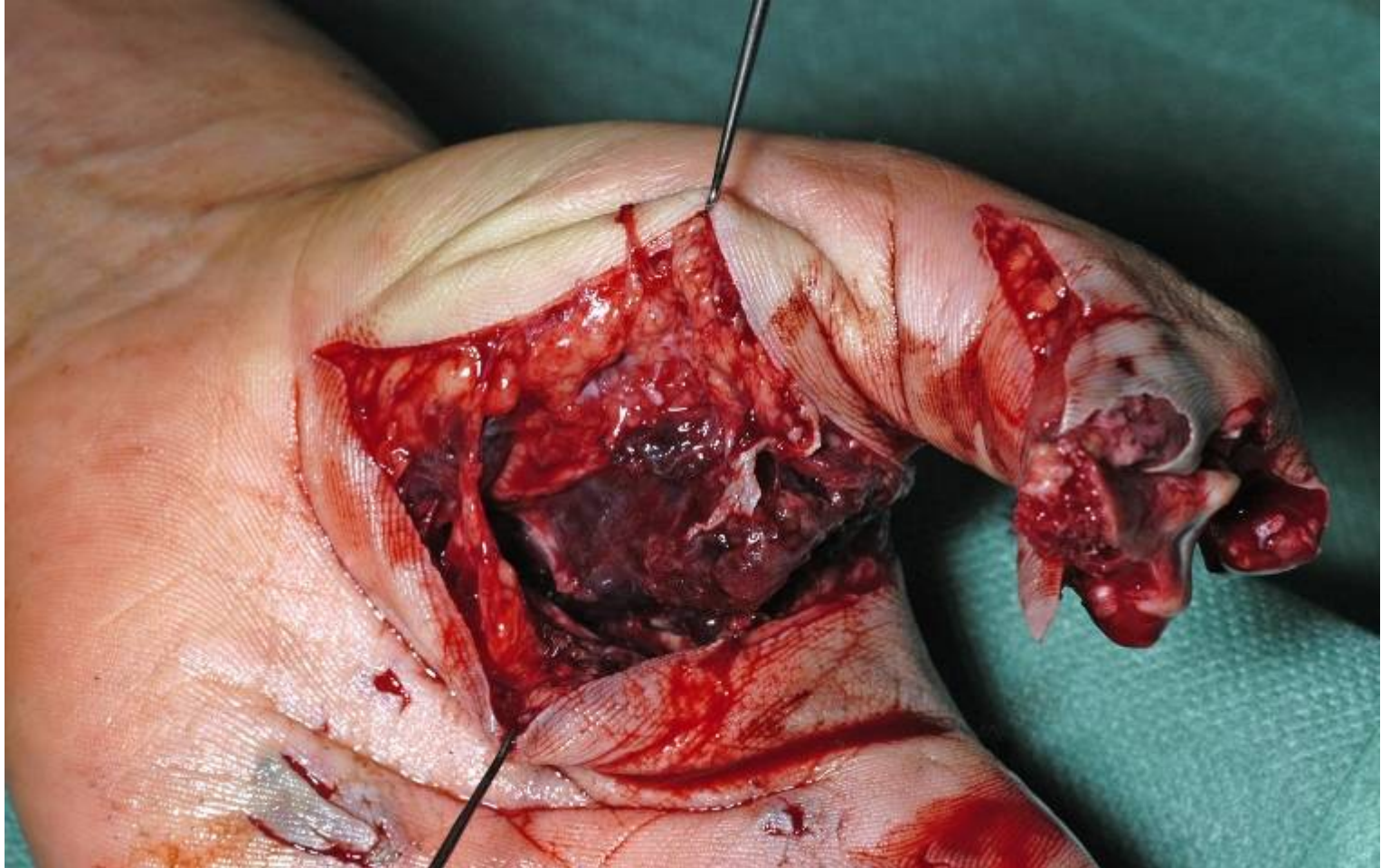
Hoge drukspuitletsel



Hoge drukspuitletsel



Hoge drukspuitletsel



Hoge drukspuitletsel

Complicaties*

- Amputaties
- Necrose huid
- Motorische beperkingen
- Sensibiliteits stoornissen
- Koude-warmte intolerantie
- Arbeidsongeschiktheid

Hoge drukspuitletsel

Take Home Message

- Voorkom vertraging!!!!
- Zorgvuldige anamnese en productgegevens
- Navraag bedrijfsprotocol

DANK!



W.E.S. Symposium 2009

Literatuur



1. *High pressure Hand Injection Injuries, Gutowski et al. Plastic and Reconstructive Surgery 2003*
 2. *The Surgical Treatment and Outcome, Bekler et al. Journal of Hand Surgery 2007*
 3. *Functional outcome of High-Pressure, Christodoulou et al. Journal of Trauma 2000*
 4. *Hand injuries Due to High-Pressure Injection, Valentino et al. American journal of Industrial Medicine 2003*
 5. *High pressure injection injuries of the hand in a Chinese population , Wong et al. Journal of Hand Surgery 2005*
- 